3 Symposium IV

조기 피부재활간호요법의 효과

푸른병원, 오정옥피부재활연구소

정윤정 · 오정옥 · 김상규 · 박준모

Background: Hypertrophic scar, joint contracture & their's aftereffect is the principal problems of burn rehabilitation. OJO method (SRMT: skin rehabilitation massage therapy) was done to verify the effects on burn scar & their's aftereffect ect. This study is demonstrating early skin rehabilitation's effect.

Methods: As soon as passible we applied SRMT to burn patient that they have deep 2nd～3rd dgree. The sample was early SRMT from patients who were enrolled in a Green Burn Hospital's skin rehabilitation part in Tae-gu Korea. A total of six burn patients participated in this study. Using the camera, it is compared burn's injury status, wound healing status and after the early SRMT application status.

Result: Early SRMT applicated paient showed not only rapid improved burn's aftereffect but also prevented hypertrophic scar after the SRMT.

Conclusion: The finding demonstrate that early SRMT may prevent burn's scar. Early SRMT is better than late.

Key words: early skin rehabilitation, Burn

서 론

의료수준과 수술요법, 치료재료들의 꾸준한 발전으로 화상 후 추형변화 및 여러 가지 화상후유장애가 많이 개선되고 있으나 비후성 반흔, 관절구축, 외형장애 등은 여전히 화상환자의 작업능력은 물론 정서적 혼란을 야기시켜 환자의 사회복귀를 막고 삶의 질을 낮추는 화상재활분야의 주요 문제이다.

피부재활간호요법은 화상이나 상처, 그로인한 식피술의 후료법으로 회복의 경과를 높이는데 유용한 것으로 보고되고 있으며, 오정옥 피부재활연구소를 주축으로하여 교육, 양성된 면허를 가진 피부재활전문간호사들의 아로마, 경락, 반사요법, 림프순환 수기법과 가정에서의 흉터관리지도, 심리요법을 포함하여 현재 전국 화상전문병원 부설 피부재활실에서 OJO Method (SRMT:skin rehabilitation massage therapy)의 전문기법으로 시술된다. 이미 알려진바 있듯이 피부재활간호요법을 통해 화상환자는 장애피부개선, 기능회복, 추형경감, 스트레스 감소 효과를 얻을 수 있다.

본 고에서는 대구 화상전문푸른병원에 내원한 화상환자중 심재성 2도～3도 화상으로 3주이상의 치료를 요했던 환자들을 대상으로 상처치유직후 지체없이 피부재활간호요법을 적용함으로써 통증, 가려움증의 보다빠른 호전은 물론 흉터예방과 추형최소화 효과를 극대화할 수 있었음을 제시하고자 한다.

대상 및 방법

2006년～2008년 본 병원에서 치료받은 환자중 심재성 2도～3도 화상으로 상처치료 후 구축소견을 보였던

환자를 대상으로 상처치료직후부터 피부재활간호요법을 시행한 후 재활치료경과를 관찰하였다. 환자는 처음 2개월간 주3회 이상 그 후 주2회 재활치료실을 내원하여 치료하였으며 환자나 보호자 교육을 통해 home care를 일 4회 병행. 6개월~1년간 시행하여 사진기로 경과를 기록하였다.

결 과

임상대상은 관절구축, 외형장애 소견을 보이는 화상환자로서 환자의 성별은 남 3, 여 3이었으며 2006~2007년 화상환자를 대상으로 각 case에 따라 6개월 또는 1년간의 피부재활간호요법을 적용하여 그 과학적 효과를 증명하였다.

환자에게 피부재활간호요법을 시행한 시점과 횟수는 Table 1과 같다.

Table 1. Case Summary

Case	Age/ Sex	Lesion	Degree	SRMT Duration	SRMT frequncy (#1week)
1	f/2	Rt. face & ear lobe	Deep2nd~3rd	07.4~08.4	3
2	f/52	Lt. hand	Deep2nd~3rd	07.7~07.12	2
3	f/52	Face, both hand & wrist	Deep2nd~3rd	07.3~08.4	3
4	m/2	Lt. hand	Deep2nd~3rd	07.4~07.10	2
5	m/46	Face	Deep2nd~3rd	06.8~07.5	3
6	m/2	Lt. hand	Deep2nd	07.2~07.8	2

1. 증례 1: 여/2 Contact burn (Rt. face & ear lobe)

07. 2. 26 달궈진 다리미 만지다 얼굴에 수초간 접촉시켜 상기부위 Deep2nd~3rd. 07. 3. 2, 07. 3. 9 두 차례 가피절제술과 Kaloderm dressing시행. 07. 4. 4부터 피부재활치료 시작하였다.

재활시작당시 환부 심하게 충혈되고 진무른 상태였으며 상처부위로 손이 자주 가고 보채서 가려움증이나 통증 예측할 수 있었다.

Pressure Garment 착용과 함께 피부재활치료 시행하였다. 1년간의 피부재활치료로 구축으로 인한 외형장애, 성장장애 없었으며 미약한 반흔 1point부위 개선위해 주 1회 재활중이다.

Date of burn 07. 2. 26 Before 2007. 4. 4 After 2008. 4. 4

Fig. 1.

2. 증례 2: 여/52 Scaldingburn (Lt. hand)

07. 7. 3 학교급식일하시다 열탕소독기 스위치 끈 직후 모르고 맨손으로 수저 건지려다 상기부위 Deep2nd ~3rd. 07. 7. 11 가피절제술과 Kaloderm dressing 시행하고 07. 7. 23 상처치유완료와 함께 피부재활 시작하였다.

재활시작 시부터 이미 수부 신전굴곡 불가능하였고 수부관절고정상태로 구축현상 심화되었으며 통증과 가려움증으로 수면장애 호소하였다. 치료 후 수부관절 작업능력 90%까지 가능해지고 신전 완전해졌으며 소양증, 통증 사라졌다. 재활종결 후 수부 작업능력과 운동능력 향상위해 정형도수치료 적용하였다.

3. 증례 3: 여/52 flame & inhalation burn (Face, both hand & wrist)

07. 2. 5 튀김기에 불붙어 끄려고 물 붓는순간 상기부로 화염 번지면서 Deep2nd~3rd. 3차례의 가피절제술

Date of burn 07. 7. 3

Before 07. 7. 23 After 07. 12.

Fig. 2.

Date of burn 07. 2. 5

2007. 3. 21 initial SRMT status　　2008. 4 after

Fig. 3.

가 함께 두 차례 걸쳐 양손에 부분층 식피술 시행. 07. 3. 10 상처지료직후 피부재활치료 시행과 함께 양손 Pressure Garment 착용하였다. 재활시작시 이미 전부위 구축 진행 중이었으며 구축이 진행하면서 결막노출 소견보이며 눈을 완전히 감지 못했다. 입술주위, 양수부의 변형소견과 함께 턱부위 비후성 반흔 진행하였다. 비후성 반흔 형성, 심한 구축 현상과 땅김증상, 그 외의 화상 후 증상으로 인해 정상적인 생활이 불가능함을 호소하였고 심리상태 매우 불안정하였다.

재활치료 시행 후 서서히 반흔, 구축 호전되었고 주관적 증상도 지속적으로 줄었다. 증상의 호전은 환자의 심리상태를 안정시켜 치료에 대한 희망적이고 긍정적인 심리변화로 이어져 그 결과 치료효과를 상승시킬 수 있었다.

1년간의 재활치료로 안면부 외형장애 최소화시켰으며 양손의 작업능력 가능해졌다.

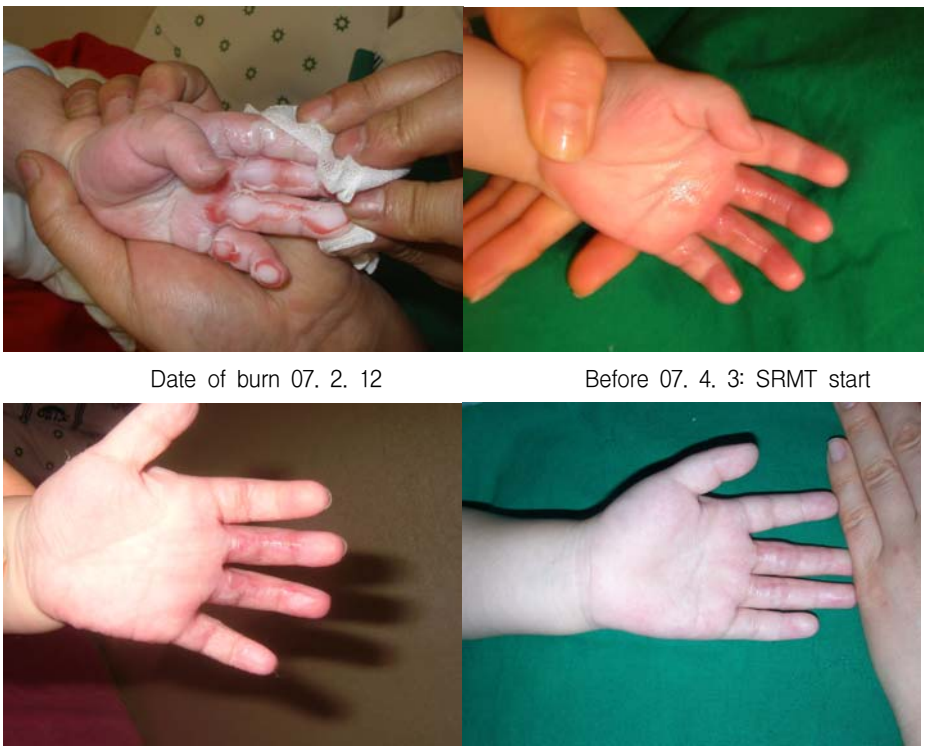

Date of burn 07. 2. 12 Before 07. 4. 3: SRMT start

07. 5. 1 contracture deepening After 08. 1. 5

Fig. 4.

4. 증례 4: 남/2 Contact burn (Lt. hand)

07. 2. 12 집에서 달구어진 다리미에 상기부 접촉하여 Deep2nd～3rd. 두 차례의 가피절제술과 네 차례의 Kaloderm dressing 후 부분층 식피술 시행. 07. 3. 28 상처치료완료되어 07. 4. 3 피부재활치료 진행하였다. 재활시작시 이미 2, 3번째 손가락 관절구축 진행되어 신전불가능했으며, 5번째 손가락 근위부에 비후성 반흔 만져졌다.

꾸준한 재활치료로 수부 신전굴곡 완전해졌으며 이식부 반흔 경감되고, 5번째 손가락 비후성 반흔 사라졌다.

5. 사례 5: 남/46 Flame burn (Face)

06. 7. 13 집에서 고장난 변압기 고치려고 여는순간 스파크일며 불붙어 상기부위 Deep2nd～3rd. 06. 8. 6 재활시작하였다. 재활시작시 이미 오른 안륜근의 Ropes와 구축 소견 관찰되었으며 구륜근의 예민감과 부종 지속되었고 재활 2개월 경과 시 인중부 충혈과 함께 비후성 반흔 진행 관찰되었다.

꾸준한 피부재활로 예후 좋아져 07. 3월경부터 한 달에 2회 혹은 1회 내활실 내원시키며 Home care 지도하였다. 치료 9개월 후 Home care전환, 재활시작 1년후 결과관찰위해 내원시켰다. 안륜근과 인중부 반흔 사라졌고 외형장애 관찰되지 않았다.

6. 증례 6: 남/2 Contact burn (Lt. hand)

07. 1. 14 집에서 달궈진 다리미에 상기부 접촉 Deep2nd. 4일간 타병원 치료하다 호전없어 인터넷 검색통해 본원 입원. 07. 1. 19 GPS (Glyceral preserved skin) graft 시행.

Before 06. 8. 6 SRMT start　　06. 10. 12　　After 07. 8. 29

Fig. 5.

Date of burn 07. 1. 14　　Before 07. 2. 5 SRMT start　　After 07. 8. 23

Fig. 6.

07. 2. 5 피부재활 시행하였다.

피부재활 시작 시 손바닥 진무른상태로 심하게 충혈된 상태였으며 약간의 부종소견 관찰되었다. 치료과정에서 손바닥부 구축현상 관찰되었으나 지속된 내원치료와 Home care로 07. 8. 23 구축, 성장장애, 변형 전혀 없이 재활 종결되었다.

고　　찰

화상은 치료종결 후에도 비후성 반흔 및 관절구축 등을 남겨 그로인한 정서적 증상을 남긴다.

본 사례들은 화상치료가 끝난 후 비후성 반흔이 진행하기 전에 지체 없이 피부재활간호요법을 적용한 환자들을 임상대상으로 선정하였다.

피부재활간호요법의 과정은 다음과 같다. 환부를 무알콜 소독제로 소독하고 식물성 오일을 사용하여 각 환자의 상태에 맞게 정확한 기법과 압력, 방향으로 림프배액마사지를 시행한다. 반흔이나 구축부위는 그 부위에 맞는 특수기법을 적용한다. 마사지후 오일을 닦고 여러 가지 기능성 보습제를 환부에 바르고 밀폐포대법(ODT)을 시행한다. 그 후 소독제로 환부 소독 후 소량의 소독제와 썬크림을 바르고 파우더로 가볍게 마무리한다.

위와 같은 방법으로 피부재활실을 주 2~3회 내원시켜 치료하였으며 환자나 보호자 교육을 통해 자가치료를 하루 4회 이상 시행시켜 치료효과를 높였다.

치료경과 관찰을 위해 상처치료 및 피부재활 치료 전후 사진을 찍어 기록 비교하였다.

결 과

조기피부재활간호요법은 환자의 임상적 증상을 흉터생성 후 적용한 환자보다 빨리 호전시켜주었고 비후성 반흔과 구축현상을 예방하고 최소화시켰다. 소아화상의 경우에는 빠른 피부재활치료 시행은 비후성 반흔 형성과 구축을 억제시켜 성장장애를 막고 외형장애를 최소화할 수 있었다.

따라서 보다 많은 화상환자들에게 조기 피부재활간호요법을 적용하여 재활치료의 효과를 상승할 수 있기를 제언한다.

참 고 문 헌

1. Jounal of Korean Burn Society:55-59, 2007
2. Effect of skin rehabilitation nursing. Nursezine 12:134-137, 2004